

# Clinical study on the treatment of acute appendicitis with the combination of Chinese and Western Medicine

Qi Zhiheng

Shenbei New District Central Hospital, Shenyang

**Abstract:** The treatment of acute uncomplicated and chronic appendicitis combined traditional Chinese and Western medicine, the treatment effect is good, and the methods are introduced, in order to the two kinds of disease treatment have reference value.

**Key words:** Divine Yi Mei Decoction; therapy; non organic ;insomnia; clinical

Received: 2020-05-12; Accepted: 2020-05-27; Published: 2020-05-29

# 急性阑尾炎中西医结合治疗临床研究

齐志恒

沈北新区中心医院, 沈阳

邮箱: zhqi.07@gmail.com

**摘要:** 采用中西医结合方式治疗急性单纯性及慢性阑尾炎, 治疗效果好, 现对其方法进行介绍, 以期其对两种病的治疗起到参考价值。

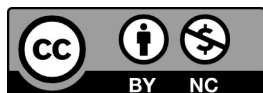
**关键词:** 宁神益寐汤; 治疗; 非器质性; 失眠症; 临床

收稿日期: 2020-05-12; 录用日期: 2020-05-27; 发表日期: 2020-05-29

Copyright © 2019 by author(s) and SciScan Publishing Limited

This article is licensed under a [Creative Commons Attribution-NonCommercial 4.0 International License](https://creativecommons.org/licenses/by-nc/4.0/).

<https://creativecommons.org/licenses/by-nc/4.0/>



急性阑尾炎是外科常见的急腹症之一。临床主要表现为急性起病, 以转移性右下腹疼痛和右下腹固定性压痛点为特征。西医多采用手术治疗, 笔者近年采用中西医结合治疗急性单纯性及慢性阑尾炎十余例, 疗效甚好, 现介绍如下:

## 1 方法

### 1.1 西药注射

青霉素钠 160 万单位，肌肉注射，一日三次；或青霉素钠 400 万单位加生理盐水 100 毫升，静脉滴注，每 8 小时 1 次。

### 1.2 中药口服

阑尾炎Ⅲ号汤。组成如下：川楝子 15 克，血藤 60 克，桃仁 9 克，皂刺 9 克，炙穿山甲 6 克，金银花 15 克，丹皮 9 克。水煎三次分二次温服，每日一剂。

### 1.3 外敷法

其法如下：

#### 1.3.1 材料准备

生大蒜约 120 克，芒硝 50 克，大黄（研粉）100 克，食醋约 100 毫升，凡士林纱布（约 10\*8 厘米大小）4 条。干纱布及胶布适量。

#### 1.3.2 操作方法

将大蒜及芒硝共捣烂如泥，布摊于凡士林纱布上，使药泥厚约 0.5 ~ 1.0 厘米，上面再盖一层凡士林纱布使上下两层纱布粘合，敷于患者右下腹部阑尾点或右下腹压痛明显处，上面再覆盖干纱布数层，以胶布固定，计时 2 小时即去药，用食醋洗净皮肤。大黄粉用醋调成糊糊状，其操作方法同上如法敷于患者右下腹部阑尾点或右下腹压痛明显处，可持续敷 8 ~ 10 小时后再去药。可如法重敷 1 ~ 2 次。

#### 1.3.3 外敷法

如无大蒜头亦可用蒜苗头；如无芒硝亦可用农家喂猪（给猪开胃及防治大便干结）所用之硫酸钠；如无凡士林纱布亦可用家里常用之棉布与猪脂油隔水蒸半小时代替；敷大蒜芒硝泥时应注意患者皮肤是否出现水疱或局部疼痛情况，如患者局部皮肤出现水疱或局部疼痛较剧应立即除去并更换大黄粉醋糊。

## 2 典型病案

例 1：吴老四，男，45 岁，因右下腹疼痛 6 小时就诊。查体：T38℃，急性

痛苦病容，腹部平坦，右下腹有压痛、反跳痛、肌紧张；余无特殊。诊断为急性阑尾炎。予以青霉素 160 万单位，皮试后肌注，每日三次；配合上述外敷法；数小时后腹痛减轻，体温渐正常。次日仍诉走路时感觉右下腹抖动痛，予加用中药阑尾炎Ⅲ号汤口服，每日一剂，7 日痊愈。

例 2：李俊，男，24 岁，因右下腹疼痛 2 天，加重 1 天家人扶来就诊。查体：急性痛苦病容，面色苍白带青，不能伸腰步行，心肺（一），全腹压痛、反跳痛、肌紧张，以右下腹为明显。诊断为急性阑尾炎。予生理盐水 100 毫升加入青霉素 400 万单位，皮试后静脉滴注，8 小时 1 次；阑尾炎Ⅲ号汤煎服；并配合上述外敷法治疗。8 小时后腹痛缓解，24 小时后精神明显好转，思饮食；家人怜其已三天未进饮食，而给予面条并加辣椒调味进食，进食约 1 小时，腹部疼痛再发并逐渐加剧，遂转外科手术治疗，术后诊断为急性化脓性阑尾炎。

### 3 讨论

急性阑尾炎系因胃肠功能紊乱而导阑尾抵抗力下降，使阑尾排空欠佳，阑尾管腔阻塞，细菌乘机入侵阑尾管壁而引起的阑尾的急性炎症。中医属肠痈范畴，是因病邪、湿热壅阻肠腑而引起肠道气滞血瘀、热腐成脓之证。根据“六腑以通为用”，“不通则痛，通则不痛”的中医理论原理，用川楝子理气；血藤，桃仁，皂刺，炙穿山甲，活血化瘀伤；金银花，丹皮清热解毒。配合大蒜芒硝泥及大黄醋糊剂使药力直达病所，通里攻下，消痈散结。结合西药青霉素杀菌抗感染。杀灭入侵之细菌。诸法合用，协同作战，共建奇功。本法适用于急性单纯性阑尾炎。本文所介绍的外敷疗法笔者曾用于粘连性不完全性肠梗阻，急性胰腺炎的辅助治疗亦取得很好的疗效。

### 参考文献

- [1] 江苏新医学院编. 中药大辞典 [Z]. 上海：上海科学技术出版社，1986.
- [2] （清）吴谦，等. 医宗金鉴 [M]. 北京：人民卫生出版社，1982.
- [3] 裘法祖，孟承伟. 外科学 [M]. 北京：人民卫生出版社，1985.