

关节镜下关节有限清理术联合玻璃酸钠和术后运动康复治疗半月板损伤的效果

李俊强¹ 李殿威² 胡 绪¹

1. 陆军军医大学陆军卫勤训练基地, 重庆;

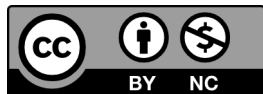
2. 陆军军医大学第一附属医院, 重庆

摘 要 | 目的: 探讨关节镜下关节有限清理术联合玻璃酸钠和术后运动康复治疗半月板损伤的效果。方法: 选择我院 2014 年 7 月 ~ 2017 年 7 月收治的 86 例半月板损伤患者, 按随机数表法分为对照组和研究组, 每组 43 例。对照组予以关节镜下关节有限清理术联合玻璃酸钠治疗, 研究组在对照组基础上加以术后运动康复治疗。比较两组临床疗效, 白细胞计数、血沉及 C 反应蛋白 (CRP), Lysholm 功能评分, 活动度及 Barthel 指数, 和并发症发生情况。结果: 研究组优良率高于对照组, 比较有统计学差异 ($p < 0.05$)。治疗后, 两组白细胞计数、血沉及 CRP 均下降, 研究组低于对照组, 比较有统计学差异 ($p < 0.05$)。两组 Lysholm 功能评分、活动度及 Barthel 指数均上升, 研究组上升幅度更明显, 比较有统计学差异 ($p < 0.05$)。两组均未发生严重不良反应或者并发症, 比较无统计学差异 ($p > 0.05$)。结论: 关节镜下关节有限清理术联合玻璃酸钠和术后运动康复治疗半月板损伤的临床疗效肯定, 能够促进膝关节功能恢复, 改善关节活动度, 提高生活质量, 值得临床推广应用。

关键词 | 半月板损伤; 关节镜下关节有限清理术; 玻璃酸钠; 运动康复

Copyright © 2021 by author (s) and SciScan Publishing Limited

This article is licensed under a [Creative Commons Attribution-NonCommercial 4.0 International License](https://creativecommons.org/licenses/by-nc/4.0/). <https://creativecommons.org/licenses/by-nc/4.0/>



基金项目: 陆军军医大学人文社科课题: 《高原驻训部队军事体能训练科学化研究》; 课题编号: 2018XRW20。

第一作者: 李俊强, 陆军军医大学陆军卫勤训练基地军事共同与部队管理教研室, 副教授。

通讯作者: 李殿威, 陆军军医大学附属西南医院运动医学中心, 讲师。

第二作者: 胡绪, 陆军军医大学陆军卫勤训练基地军事共同与部队管理教研室, 讲师。

文章引用: 李俊强, 李殿威, 胡绪. 关节镜下关节有限清理术联合玻璃酸钠和术后运动康复治疗半月板损伤的效果 [J]. 中国体育研究, 2021, 3 (1): 107-115.

<https://doi.org/10.35534/scps.0301010>

半月板损伤为膝关节常见运动伤,其作为膝关节重要组成部分,可起到稳固膝结构、缓冲应力及承载负荷等作用,半月板受损后以膝部疼痛、肿胀为主要表现,明显影响患者膝关节功能,严重者可引起关节畸形^[1-2]。半月板损伤后需尽早处理,手术为其重要治疗手段之一,近年来随着关节镜技术的不断进步,关节镜下关节有限清理术治疗半月板损伤的效果已得到临床认可,但仍有部分患者术后容易出现关节淤血、肿胀等并发症,影响损伤恢复^[3]。相关研究表明^[4],玻璃酸钠作为关节滑液及软骨基质的主要组成部分,能够利于软骨修复。同时有研究报道^[5],半月板损伤术后加以合理的运动康复干预,对术后疗效及预后转归有着重要临床价值。目前缺乏此类全面报道,本研究旨在探讨关节镜下关节有限清理术联合玻璃酸钠和术后运动康复治疗半月板损伤的效果,并分析可能的作用机制。

1 资料与方法

1.1 一般资料

选择我院2014年7月~2017年7月收治的86例半月板损伤患者,纳入标准:符合半月板损伤诊断标准^[6]:外伤病史明确,关节肿胀,活动时明显疼痛,研磨试验、麦氏试验或者关节间隙压痛征呈阳性,并经MRI或者关节镜检查确诊;手术指征明确;单侧内侧半月板损伤;无明显肝、脑肾等脏器病变;非妊娠或者哺乳阶段。排除标准:交叉韧带损伤未修复;关节软骨明显创伤或者神经损伤、创伤性关节炎;术前接受相关辅助治疗;手术禁忌症;病理性骨折或者严重骨质疏松;恶性肿瘤。按随机数表法分为对照组和研究组,每组43例。对照组女18例,男25例;年龄20~47岁,平均 (36.10 ± 7.51) 岁;病变部位:右侧20例,左侧23例。研究组女20例,男23例;年龄21~49岁,平均 (37.95 ± 6.48) 岁;病变部位:右侧17例,左侧26例。两组一般资料比较无差异($p>0.05$)。

1.2 方法

1.2.1 关节镜下关节有限清理术

常规麻醉铺巾后,于撕裂处对应切口,沿前路取夹持器将缝线置入关节内,

于缝线另一端夹出关节囊，与上针距离 3 mm 处置入带线导线器。将线另一端取夹持器械拉出并打结。参照半月板外侧撕裂情况予以重复缝合。屈曲膝关节为 $40^{\circ} \sim 50^{\circ}$ ，于膝关节内侧取小切口，分离皮下组织至后内角。将腓肠肌沿后牵开并与后关节囊区分。于前侧入路引入套管，在半月板 3 mm 左右经套管垂直进针，穿出关节囊后打结。

1.2.2 玻璃酸钠治疗

于关节镜术后、术后 1、2、3、4 周于髌韧带外侧或者内侧入路注入 2.5 mL 玻璃酸钠注射液指导患者屈伸膝关节。取弹力绷带将膝关节加压包扎，每周注射 1 次，持续注射 5 次。

1.2.3 运动康复治疗

研究组在关节镜下关节有限清理术及玻璃酸钠治疗基础上加以运动康复治疗，①股四头肌收缩训练：术后第 2 天指导患者每次收缩 20 次，每天 3 次，持续 14 天；②膝关节屈伸训练：术后第 2 天膝关节由被动至主动屈伸，每次 30 ~ 50 次，每天 3 次，每天屈膝增加 $5^{\circ} \sim 10^{\circ}$ ，待屈伸至 120° ；③直腿抬高训练：术后 3 ~ 5 天于俯卧或者仰卧状态下由被动抬高至主动抬高，每次抬高 2 次，每小时 3 次，后续每 3 天增加至 10 次，直至 50 次；④膝关节负重训练：术后第 3 天，足尖踮地行走锻炼，缓慢增加负重量，至完全踩地行走，并恢复行走功能。

1.3 观察指标

1.3.1 临床疗效

于治疗 3 个月后进行，膝关节功能全部正常，关节表现完全消失即优；膝关节功能大致正常，活动时偶尔可伴疼痛即良；膝关节功能伴轻度异常，活动可见轻微疼痛即可；术后症状未见缓解即差^[6]。

1.3.2 临床指标

于术前及术后 7 天时抽取患者肘部静脉血，以血清分离机按 3000 r/min 分离 10 min，保留上清液待检。予以全自动生化分析仪测定白细胞计数、血沉及 C 反应蛋白（CRP）。

1.3.3 临床评分

于治疗前及治疗3个月后进行, Lysholm 评分观察^[7]: 包含支撑、跛行、交锁、疼痛、肿胀、下蹲等方面, 分数越高提示膝关节功能越佳。Barthel 指数^[8]: 包含上下楼梯、平地行走、床椅转移、如厕、控制小便、控制大便、穿衣、修饰、洗澡及进食10项, 总分为0~100分, 分数越高提示患者生活质量越高。同期测定膝关节活动度。

1.4 统计学分析

数据处理选用SPSS18.0进行, 数据均符合正态分布, 用 $(\bar{x} \pm s)$ 表示计量资料, 比较选用独立样本t检验进行, 用[(例)%]表示计数资料, 比较用 χ^2 检验, 等级资料选用秩和检验, $p < 0.05$ 有统计学意义。

2 结果

2.1 两组临床疗效比较

研究组优良率高于对照组, 比较有统计学差异 ($p < 0.05$), 见表1。

表1 两组临床疗效比较 [(例)%]

Table 1 Comparison of clinical efficacy between the two groups [(case)%] *

组别	例数	优	良	可	差	优良率
对照组	43	8 (18.60)	17 (39.53)	14 (32.56)	4 (9.30)	25 (58.14)
研究组	43	15 (34.88)	20 (46.51)	6 (13.95)	2 (4.65)	35 (81.39)
u/χ^2 值			2.387			5.513
P 值			0.017			0.019

2.2 两组治疗前后白细胞计数、血沉及CRP比较

治疗前, 两组白细胞计数、血沉及CRP比较无差异 ($p > 0.05$); 治疗后, 两组白细胞计数、血沉及CRP均下降, 研究组低于对照组, 比较有统计学差异 ($p < 0.05$), 见表2。

表 2 两组治疗前后白细胞计数、血沉及 CRP 比较 ($\bar{x} \pm s$)

Table 2 Before and after treatment of the two groups White blood cell count, ESR and CRP comparison ($\bar{x} \pm s$)

组别	例数	白细胞计数 ($\times 10^9/L$)		血沉 (mm/h)		CRP (mg/L)	
		治疗前	治疗后	治疗前	治疗后	治疗前	治疗后
对照组	43	14.10 \pm 1.69	8.77 \pm 1.12	20.19 \pm 2.77	14.70 \pm 1.65	16.43 \pm 2.56	11.30 \pm 1.52
研究组	43	13.65 \pm 1.98	7.25 \pm 0.86	19.65 \pm 3.21	12.11 \pm 1.24	17.28 \pm 2.15	7.93 \pm 1.06
<i>t</i> 值		1.134	7.059	0.835	8.229	1.667	11.925
<i>P</i> 值		0.260	0.000	0.406	0.000	0.099	0.000

2.3 两组治疗前后 Lysholm 功能评分、活动度及 Barthel 指数比较

治疗前, 两组 Lysholm 功能评分、活动度及 Barthel 指数比较无差异 ($p>0.05$); 治疗后, 两组 Lysholm 功能评分、活动度及 Barthel 指数均上升, 研究组上升幅度更明显, 比较有统计学差异 ($p<0.05$), 见表 3。

表 3 两组治疗前后 Lysholm 功能评分、活动度及 Barthel 指数比较 ($\bar{x} \pm s$)

Table 3 Lysholm function scores before and after treatment in the two groups, Comparison of activity and Barthel index ($\bar{x} \pm s$)

组别	例数	Lysholm 功能评分 (分)		活动度 ($^{\circ}$)		Barthel 指数 (分)	
		治疗前	治疗后	治疗前	治疗后	治疗前	治疗后
对照组	43	42.99 \pm 6.90	72.10 \pm 9.84	116.76 \pm 15.41	124.90 \pm 16.84	60.74 \pm 8.71	82.29 \pm 11.29
研究组	43	44.05 \pm 5.77	85.64 \pm 12.62	119.30 \pm 13.20	135.41 \pm 19.20	62.10 \pm 6.60	91.42 \pm 15.21
<i>t</i> 值		0.773	5.548	0.821	2.699	0.816	3.161
<i>P</i> 值		0.442	0.000	0.414	0.008	0.417	0.002

2.4 两组术后并发症发生情况比较

治疗期间, 两组均未发生严重不良反应或者并发症, 比较无统计学差异 ($p>0.05$)。

3 讨论

半月板损伤为骨科常见疾病, 主要是因外周或者旋转内收所致, 不仅能够引

起明显的关节内疼痛，且可加速关节退行性病变。既往研究报道^[9]，传统半月板切除术的近期效果满意，但其创伤相对较大，且远期并发症较为明显，明显增加软骨退变可能性。如何尽可能的保留半月板，并尽早修复损伤组织是骨科研究的热点及难点。目前由于临床对膝关节生物力学研究的不断深入，近年来半月板的重要性已得到证实，加之关节镜技术的进步，关节镜下关节有限清理术已发展为半月板损伤的有限治疗方法之一^[10]。关节镜下手术具有创伤小、安全性高、恢复快等优势，能够准确直观的查看膝关节状态，确保韧带、滑膜及软骨等组织达到针对性治疗，避免盲目切除或者破损残留^[11]。为进一步增强临床效果，利于术后半月板的修复，郑元波等^[12]研究在关节镜治疗期间配合玻璃酸钠注射起到了不错的效果。玻璃酸钠属多糖体生物材料，能够于关节腔内发挥润滑作用，保护和覆盖关节软骨，避免软骨变性，缓解病理性关节液，强化滴滑功能。临床应用及实验证实^[13]玻璃酸钠为膝关节病变的有效及安全药物，可参与创伤愈合、抵抗感染等多种生理作用。补充外源性玻璃酸钠能够避免白细胞趋化及移动作用，改善炎性反应，且可保护痛觉感受器，结合疼痛介质，减轻疼痛^[14]。

国外研究建议^[15]半月板损伤术后应予以科学的康复治疗，以控制疼痛、减少残疾及恢复退化功能为主要目的，避免关节粘连的同时又不可为半月板增加过大压力。运动康复疗法作为一种半月板损伤的新型治疗方式，目前已逐步开展于临床，并取得显著效果。尽管有数据支持半月板损伤术后运动康复锻炼的可行性，但其具体的康复内容尚未达成一致，因此需明确更多的康复计划以提高康复训练疗效^[16]。本结果显示，加以术后运动康复治疗组优良率明显高于关节镜及玻璃酸钠组，分析原因可能是运动康复治疗中平衡训练、站桩训练等能够增强患者对病变神经肌肉的控制性，利于平衡能力及肌力恢复^[17]。有关研究报道^[18]，半月板损伤后能够刺激凝血机制，刺激炎性因子的释放，增加血管壁通透性，导致血管渗出物增多，引起关节肿胀及疼痛。本研究显示，两组术后白细胞计数、血沉及CRP均下降，联合运动康复治疗组下降更明显，可能与玻璃酸钠能够发挥抗炎作用，加之运动康复治疗能够加强肌肉及关节锻炼，促进血液循环，从而利于刺激物质的吸收^[19]。本研究发现，联合运动康复组治疗后Lysholm功能评分、活动度及Barthel指数增加更明显，提示联合治疗能够减轻

患者疼痛,利于膝关节功能恢复,提高患者生活质量,主要是因运动康复治疗能够促进膝关节活动范围的恢复,缓解膝周肌张力^[20]。此外两组均无明显不良反应发生,说明其安全性尚可。但本文仍存在观察指标不全、缺乏多中心研究等不足,为今后研究提供方向。

综上所述,关节镜下关节有限清理术联合玻璃酸钠和术后运动康复治疗半月板损伤的临床疗效肯定,能够促进膝关节功能恢复,改善关节活动度,提高生活质量,值得临床推广应用。

参考文献

- [1] Pihl K, Roos EM, Nissen N, et al. Over-optimistic patient expectations of recovery and leisure activities after arthroscopic meniscus surgery [J]. *Acta orthopaedica*, 2016, 87 (6): 615-621.
- [2] Karakasli A, Acar N, Basci O, et al. Iatrogenic lateral meniscus anterior horn injury in different tibial tunnel placement techniques in ACL reconstruction surgery - A cadaveric study [J]. *Acta orthopaedica et traumatologica turcica*, 2016, 50 (5): 514-518.
- [3] 王续鹏, 刘玉强, 刘宁, 等. 半月板损伤应用关节镜手术治疗临床效果分析 [J]. *中国综合临床*, 2016, 32 (12): 1108-1111.
- [4] 杨成波, 王英峰, 雒晓芳. 玻璃酸钠治疗膝关节骨性关节炎的研究进展 [J]. *医学综述*, 2015, 21 (11): 2027-2029.
- [5] 夏回容. 强化股四头肌锻炼在半月板损伤关节镜术后康复护理中的应用 [J]. *实用临床医药杂志*, 2016, 20 (20): 67-69.
- [6] 王亦璁, 姜保国. 骨与关节损伤. 第5版 [M]. 北京: 人民卫生出版社, 2012: 1255-1258.
- [7] 吕厚山, 林剑浩, 郭卫, 等. 膝关节外科学 [J]. 2010: 447.
- [8] 侯东哲, 张颖, 巫嘉陵, 等. 中文版 Barthel 指数的信度与效度研究 [J]. *临床荟萃*, 2012, 27 (3): 219-221.
- [9] 刘广炼, 李彩会, 邵新中. 半月板损伤关节镜治疗技术进展 [J]. *临床*

- 误诊误治, 2015, 28 (10) : 110-112.
- [10] 张晨, 杨自权. 半月板损伤修复技术研究进展 [J] . 实用骨科杂志, 2015, 21 (08) : 718-720.
- [11] 梁龙, 张建华, 王正. 膝关节镜联合“活血消肿汤”治疗膝半月板损伤 27 例临床研究 [J] . 江苏中医药, 2016, 48 (10) : 90-92.
- [12] 郑元波, 厉乐泉, 程鹏, 等. 膝关节镜联合玻璃酸钠关节腔注射治疗半月板损伤的临床疗效观察 [J] . 浙江医学, 2015, 37 (7) : 589-592.
- [13] 陈延军, 邢秀丽, 霍三顺. 玻璃酸钠注射联合关节镜手术治疗半月板损伤 [J] . 临床骨科杂志, 2017, 20 (5) : 571.
- [14] 吴建伟, 樊国峰, 张天一, 等. 关节镜下 Fast-Fix 联合玻璃酸钠注射修复半月板损伤 [J] . 中国组织工程研究, 2015, 19 (24) : 3788-3792.
- [15] Dufka FL, Lansdown DA, Zhang AL, et al. Accuracy of MRI evaluation of meniscus tears in the setting of ACL injuries [J] . The Knee, 2016, 23 (3) : 460-464.
- [16] 郑冲, 甄志雷, 杨国夫. 半月板损伤修复与重建研究进展 [J] . 医学研究杂志, 2016, 45 (4) : 178-180.
- [17] 邓伟, 丁雪勇, 文涛. 关节镜半月板成形术联合功能锻炼治疗膝关节半月板损伤的效果及其对关节功能和活动度的影响 [J] . 中国医药导报, 2016, 13 (9) : 108-111.
- [18] Hengtao T, Xuntong S . Arthroscopic repair of the meniscal injury using meniscal repair device [J] . Indian journal of orthopaedics, 2015 , 49 (5) : 510-515.
- [19] Rai MF, Patra D, Sandell LJ, et al. Relationship of gene expression in the injured human meniscus to body mass index: a biologic connection between obesity and osteoarthritis [J] . Arthritis & rheumatology (Hoboken, N. J.), 2014, 66 (8) : 2152-2164.
- [20] 孙立伟, 杨建全, 弥军民. 运动康复疗法对早期创伤性半月板损伤患者 Lysholm 膝关节评分及 Barthel 指数的影响 [J] . 河北医药, 2017, 39 (17) : 2620-2622.

Effect of Arthroscopic Limited Debridement Combined Sodium Hyaluronate with Exercise- based Rehabilitation on Meniscal Injury

Junqiang Li¹ Dianwei Li² Xu Hu¹

1. Army Health Service Training Base To Army Medical University, Chongqing;

2. The First Hospital Affiliated To Army Medical University, Chongqing

Abstract: Objective: To explore the effects of arthroscopic joint limited clearance combined with sodium hyaluronate and postoperative rehabilitation in treatment meniscal injury. Methods: 86 patients with meniscus injury who received therapy from July 2014 to July 2017, according to random number table method, those patients were divided into the control group and the research group, 43 cases in each group. control group was treated with arthroscopic joint limited clearance combined with sodium hyaluronate, research group was treated with postoperative rehabilitation based on the control group. then clinical efficacy, white blood cell count, blood sedimentation and C-reactive protein (CRP), Lysholm function score, activity and Barthel index, and complications between two group was compared. Results: Superior rate in research group was higher than that in the control group, and the difference was statistically significant ($p < 0.05$). After treatment, the white blood cell count, blood sedimentation and CRP in two group was decreased, and the research group was lower than the control group, with statistically significant difference ($p < 0.05$). Lysholm function score, activity degree and Barthel index in two group were all increased, and the research group rose more significantly, with statistically significant difference ($p < 0.05$). there was no serious adverse reactions or complications occurred in either group ($p > 0.05$). Conclusion: Effect of arthroscopic joint limited clearance combined with sodium hyaluronate and postoperative rehabilitation in treatment meniscal injury is sure, can promote knee function recovery, improve joint activity and improve quality of life, it's worthy of clinical application.

Key words: Meniscus injury; Arthroscopic joint limited cleaning; Sodium hyaluronate; Motor recovery